LESÕES QUÍSTICAS DO PÂNCREAS - ABORDAGEM DIAGNÓSTICA POR IMAGEM -

6/04/2011

Célia Antunes
Moderador: Dr. Luís Curvo Semedo

Abordagem multidisciplinar das lesões quísticas pancreáticas

TABLE 1. Pancreatic cystic masses: Details to check that could aid in diagnosis and management

1. Age
2. Sex
3. Associated diseases
4. History of pancreatitis
5. Symptoms

Clínica

6. Size
7. Location
8. Calcification
9. Contents of the cyst
10. Communication with the main duct
11. Wall, septa, and nodules
12. Signs of malignancy
13. Radiologic pattern
    - Number of cysts
    - Size

Radiologia

Lesões quísticas pancreáticas

Classificação etiológica

Lesões quísticas não neoplásicas	Lesões quísticas neoplásicas
Quisto linfoepitelial	Linfangioma quístico
Pseudoquisto	Cistadenoma seroso
Necrose organizada	Tumor pseudopapilar sólido
Abcesso	Tumores quísticos mucinosos
	Tumor mucinoso papilar intraductal (IPMT)
	Tumores necrosados

Lesões quísticas pancreáticas

Classificação morfológica

- Quisto unilocular
- Lesão do tipo microquístico
- Lesão do tipo macroquístico

- Quisto com componente sólido

Facilita o DxD → infere DG etiológico
Determina o seguimento + adequado

Quistos uniloculares

Ausência	**Septos internos**	Quistos inflamatórios ++ Pseudoquisto
	Componente sólido	Quisto linfoepitelial
		IPMT
	Calcificações parietais	Cistadenoma mucinoso e seroso

Quistos uniloculares

- **Lesões quísticas de natureza inflamatória:**
  - Incluiu pseudoquistos, abcessos e necrose pancreática organizada.
  - Complicação de pancreatite aguda severa.
  - Os abcessos e a necrose organizada podem ser multiloculados.

Quistos uniloculares

1. **Pseudoquisto**
   - Representa a lesão quística unilocular mais comum no pâncreas (80-90%).

Antecedentes de pancreatite

Achados clínico-laboratoriais e imagiológicos a favor de pancreatite aguda ou crónica

Pseudoquisto

Quistos uniloculares

- 4-6 semanas após início da PA ou na PC.
- Geralmente único
- Localização + comum: corpo e cauda do pâncreas (85%)
- Parede não apresenta epitélio ≠ quistos epiteliais congénitos
- Complicações: hemorragia, sobre-infecção, ruptura e obstrução TGI

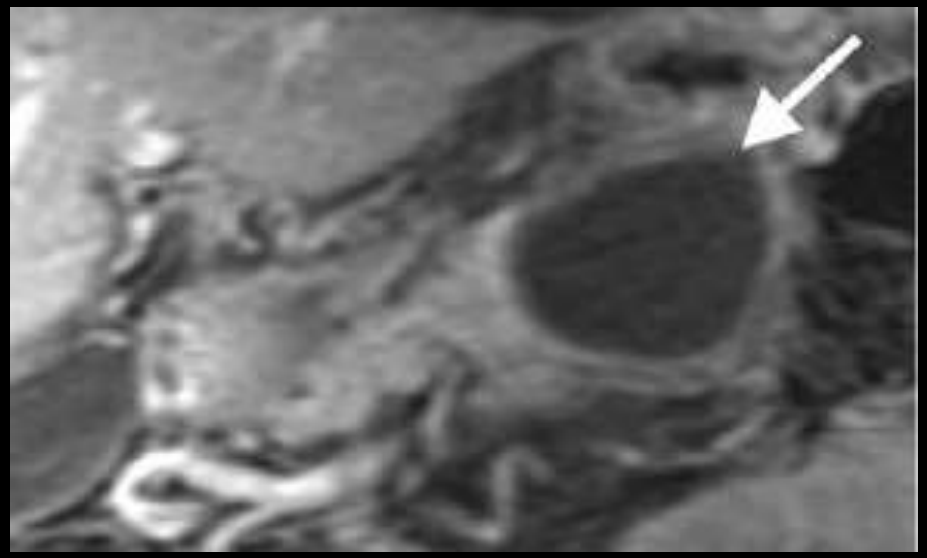

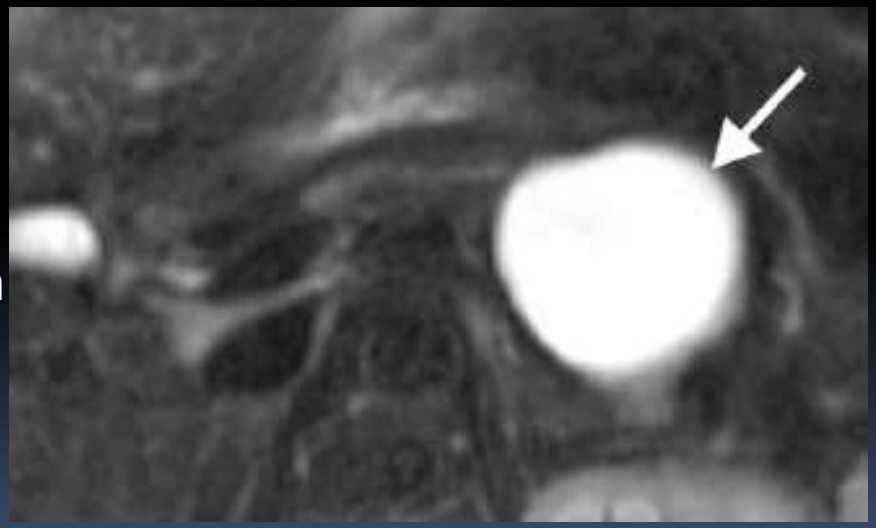

- ✓Morfologia arredondada/ovalada
- ✓Conteúdo homogéneo sem realce
- ✓Parede fina ou espessa regular com realce após CIV.
- ✓Processo inflamatório loco-regional
- ✓Calcificações, atrofia, ectasias ductais
- ✓Comunicação com Wirsung – 50%

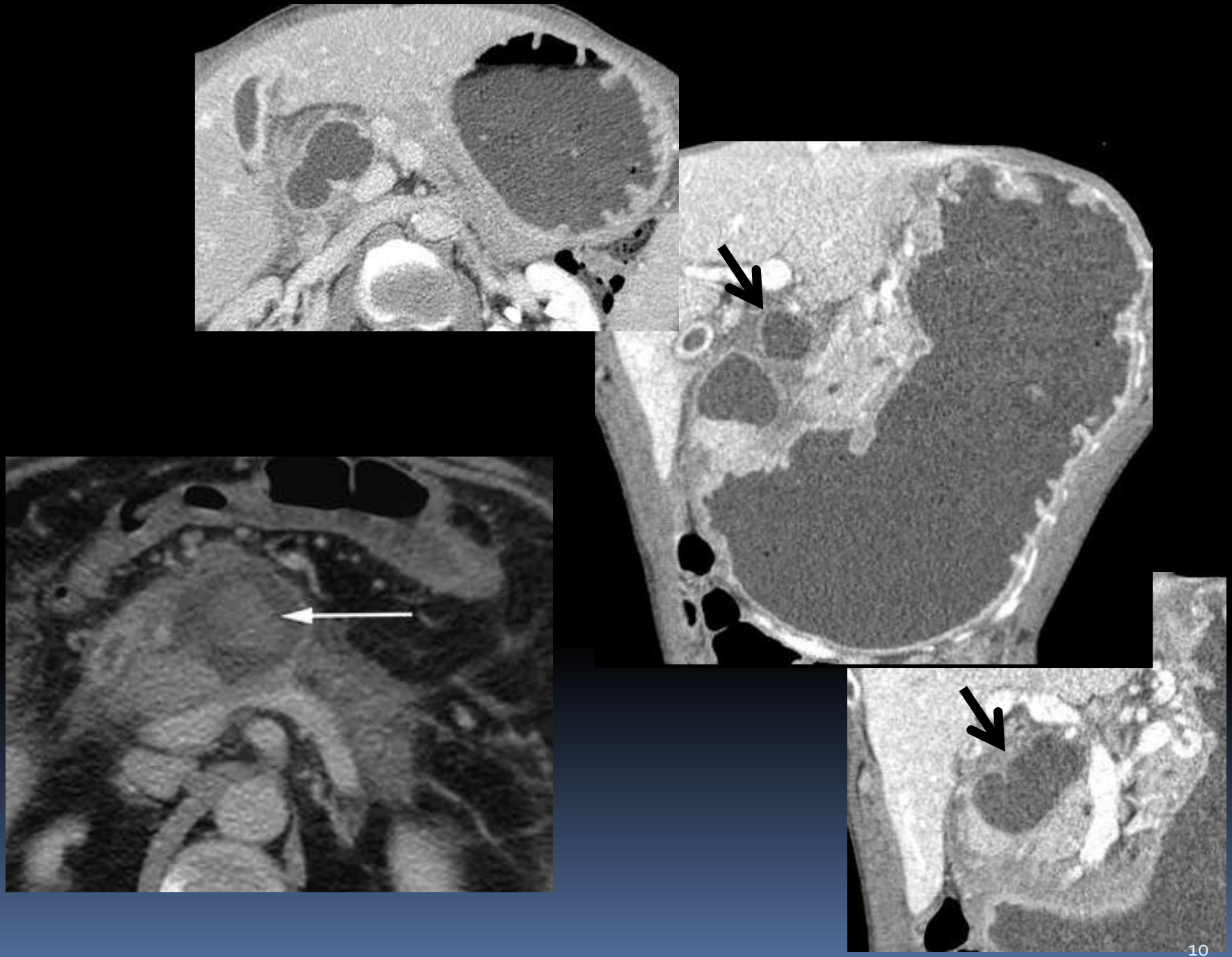

Quistos uniloculares

2. **Necrose pancreática organizada**
   - Tecido pancreático não viável (> 30% parênquima)
   - Áreas de necrose → liquefacção → colecções liquidas uni ou multiloculares que substituem o parênquima pancreático
   - Bolhas de gás → sobre-infecção
   - Conteúdo heterogéneo - debris

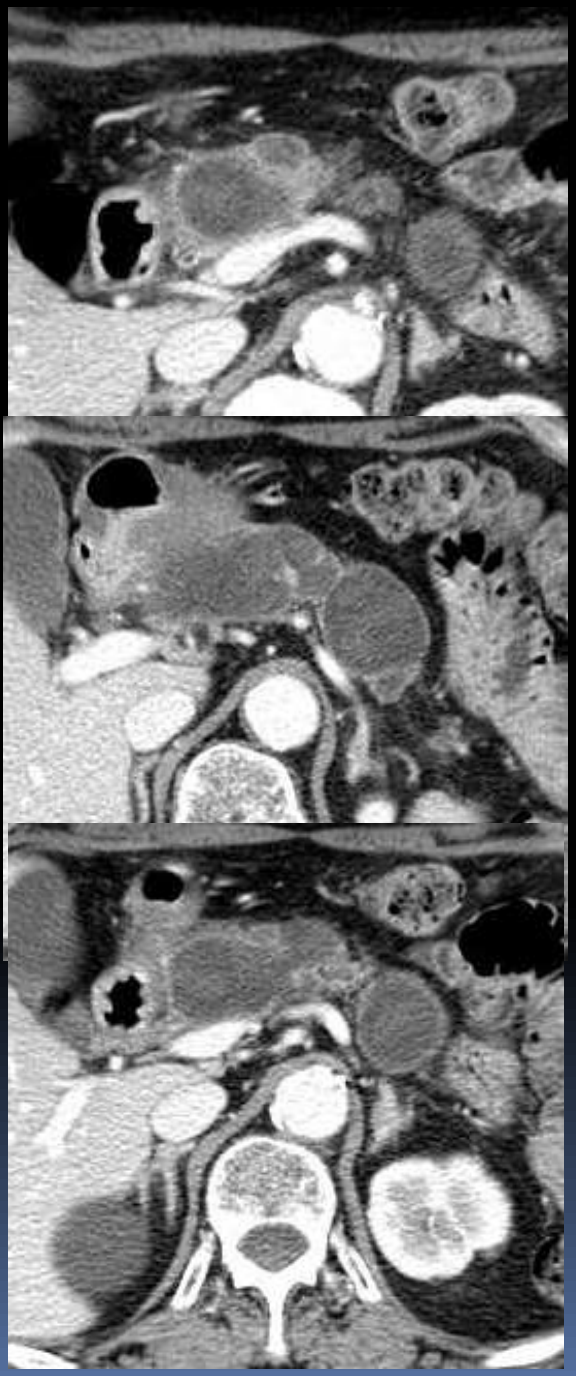

3. Abcesso pancreático

✓≠ pseudoquisto → parede espessa e irregular.

✓≠ necrose organizada → não substitui o parênquima pancreático

✓+/- bolhas de gás e densificação da gordura envolvente

Quistos uniloculares

- **Quisto linfoepitelial:**
  - Origem congénita → Anomalia da segmentação dos ductos pancreáticos primitivos.
  - Únicos ou múltiplos e de dimensões variáveis
  - Frequentemente associado a doenças congénitas, nomeadamente:
    - Fibrose quística
    - Doença de Von Hippel - Lindau
    - Doença poliquística renal autossómica dominante

Doença VHL

- ✓Parede imperceptível
- ✓Ø realce periférico

Fibrose quística

Quistos uniloculares

- **IPMT dos ductos secundários**
  - ✓++ processo uncinado/cabeça do pâncreas
  - ✓Comunicação com o canal Wirsung (CPRM)

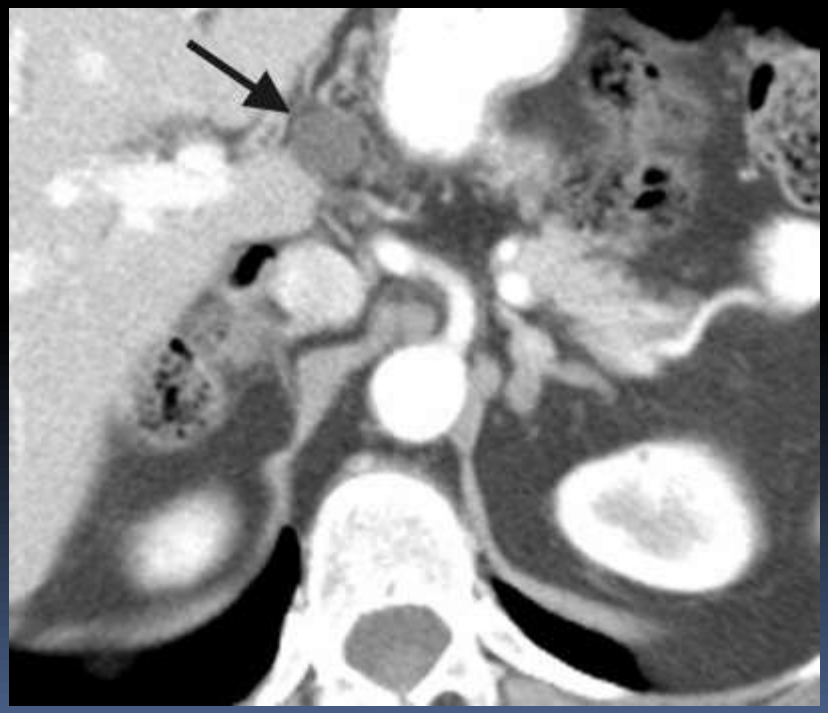

Atitude...

- Quisto unilocular **<u>após PA ou no contexto de PC</u>** → PSEUDOQUISTO
  - Pode resolver espontaneamente
  - Follow-up se < 6 cm

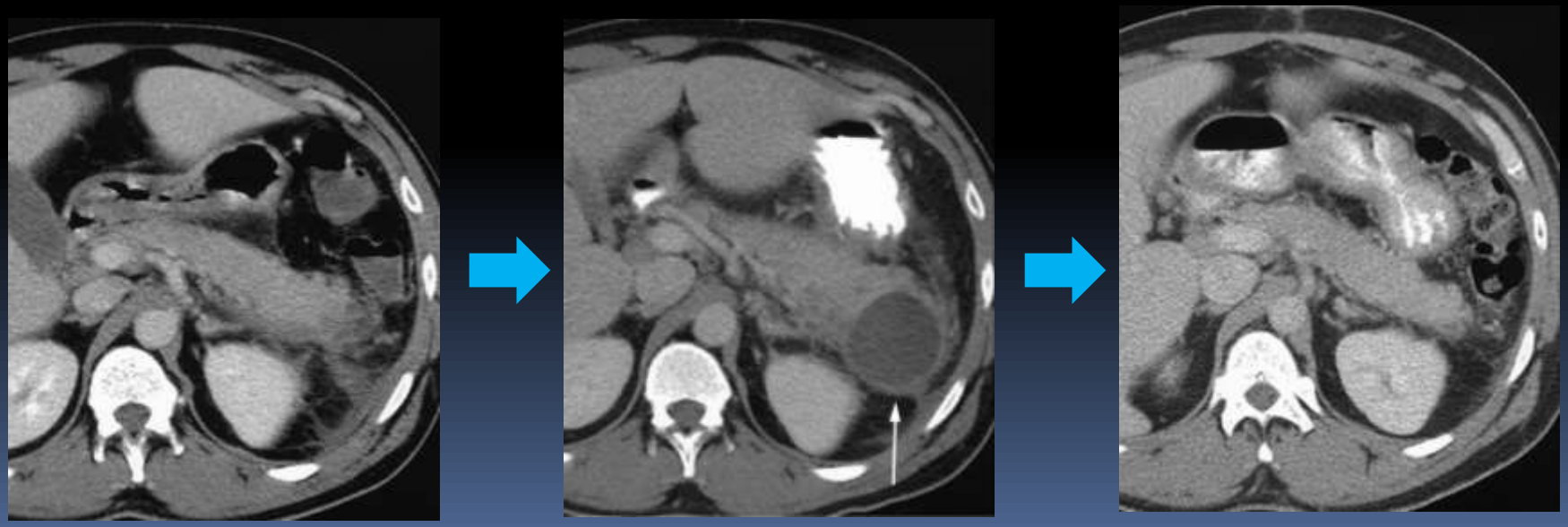

Atitude…

- Quistos uniloculares **sem antecedentes de PA/PC**:
  - Se:
    - Assintomáticos
    - Idosos (risco cirúrgico)
    - Pequenas dimensões (< 3 cm)
    - Parede fina

Follow-up por TC/RM:

- de 6/6M no 1º ano
- controlo anual nos 3 anos seguintes

Se estabilidade comprovada → não requer novo controlo

Atitude…

- Se:
  - Sintomáticos
  - Jovens
  - Dimensões > 3 cm
  - Parede espessa

Aspiração de quisto(eco-endoscopia)/ressecção cirúrgica

Lesões do tipo microquístico

- Definição:
  - > 6 quistos
  - Cada quisto < 2 cm

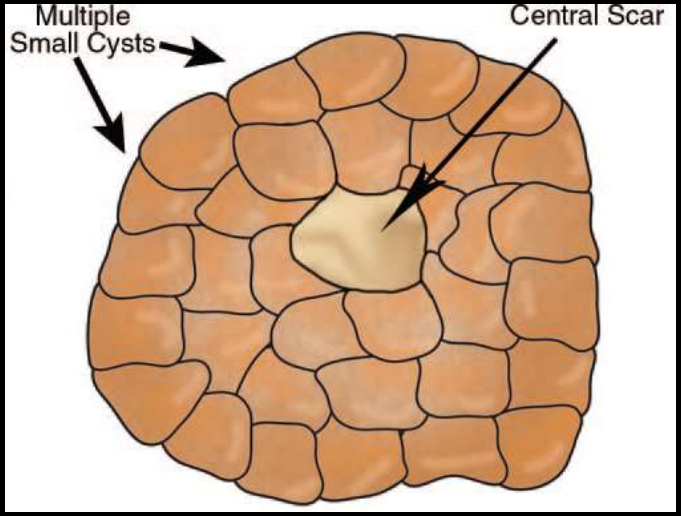

- **Cistadenoma seroso (30%)**
  - Tumor benigno mais frequente em ♀ idosas
  - Localização + comum: cabeça do pâncreas
  - Variante oligoquística - macroquística (10%)

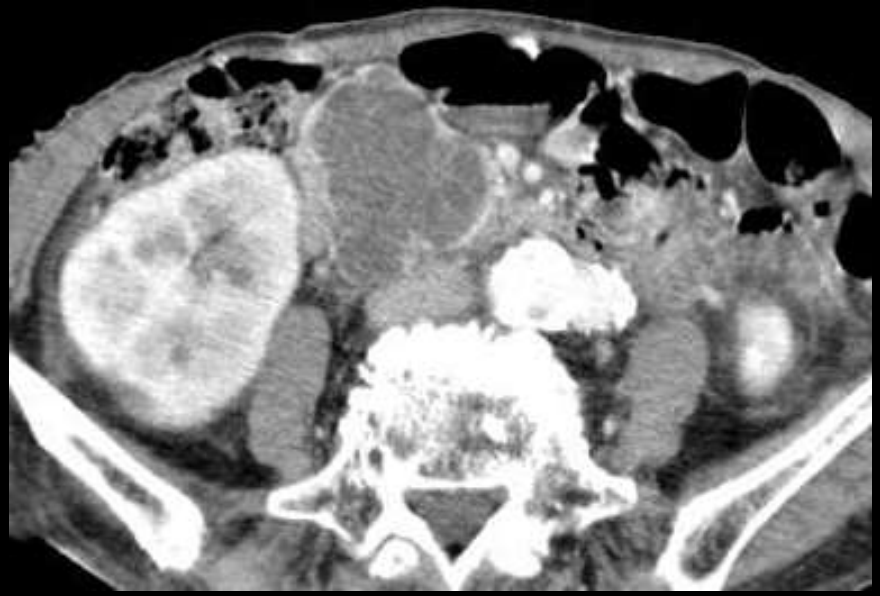

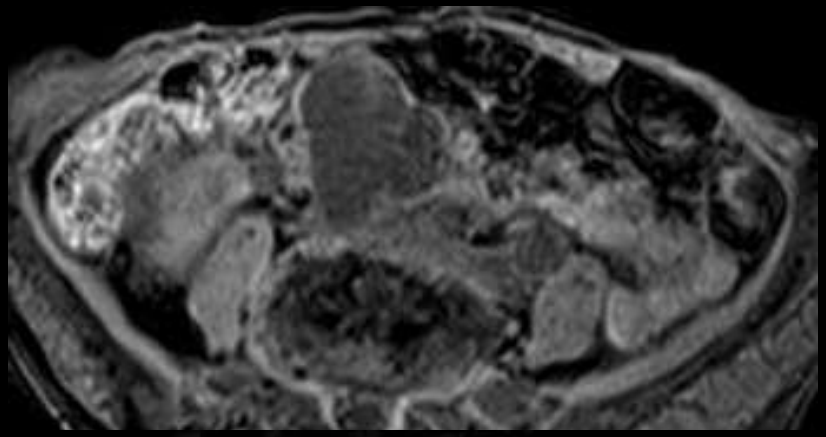

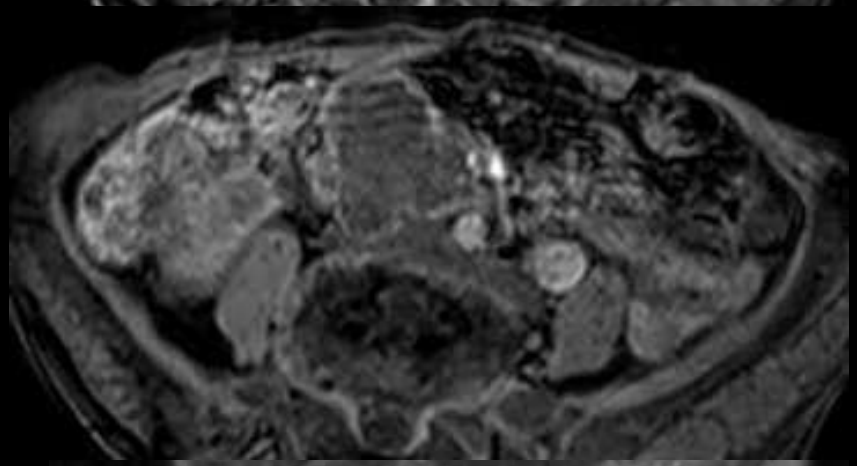

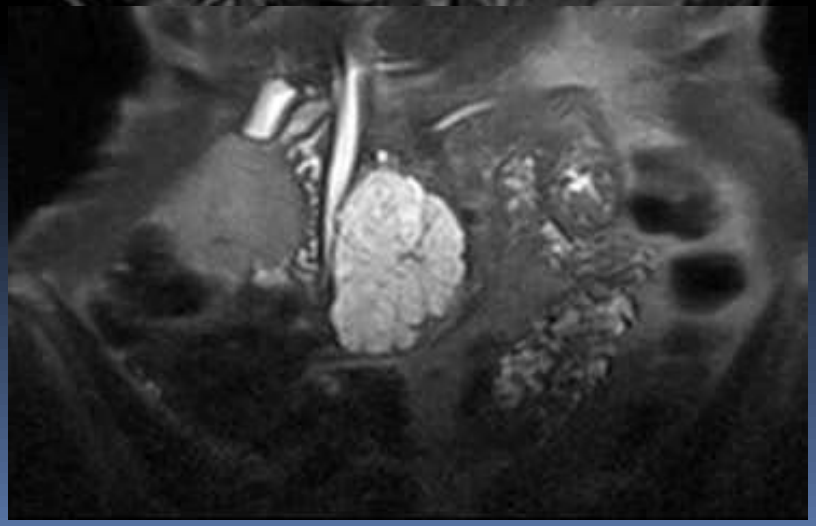

- ✓Lesão microquística – padrão em favo
- ✓Contornos lobulados
- ✓Cicatriz central com calcificações
- ✓Parede e septos finos com discreto realce após CIV
- ✓Sem comunicação com Wirsung

Atitude…

- **Lesões do tipo microquístico**

  (Baixo potencial de malignidade)

  - Assintomático
    - Follow-up anual
  - Sintomático
    - Ressecção cirúrgica

Lesões do tipo macroquístico

<table>
<tr><td rowspan="5">< 6 quistos
cd quisto > 2 cm</td><td rowspan="2">Tumores quísticos mucinosos</td><td>Cistadenoma mucinoso</td></tr>
<tr><td>Cistadenocarcinoma mucinoso</td></tr>
<tr><td rowspan="2">IPMT</td><td>Ducto principal</td></tr>
<tr><td>Ductos secundários</td></tr>
<tr><td colspan="2">Cistadenoma seroso variante oligoquística</td></tr>
<tr><td colspan="2">Linfangioma quístico</td></tr>
</table>

Lesões do tipo macroquístico

- **Tumores quísticos mucinosos (45-50%)**
  - Cistadenoma e cistadenocarcinoma mucinosos
  - Uni ou multiloculares (macroquístico)
  - ++ ♀, 50-60 anos
  - Localização + comum: corpo e cauda do pâncreas

- ✓Parede e septos +/- espessos com realce após CIV
- ✓Sem comunicação com Wirsung
- ✓T1 → ++ hipointensos mas as vezes hiperintensos

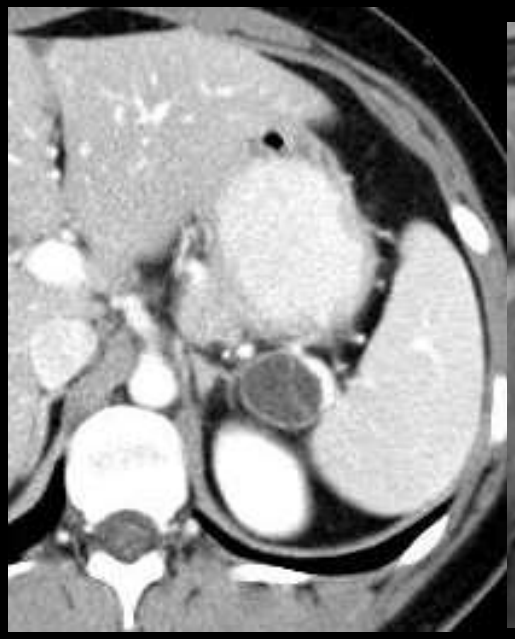

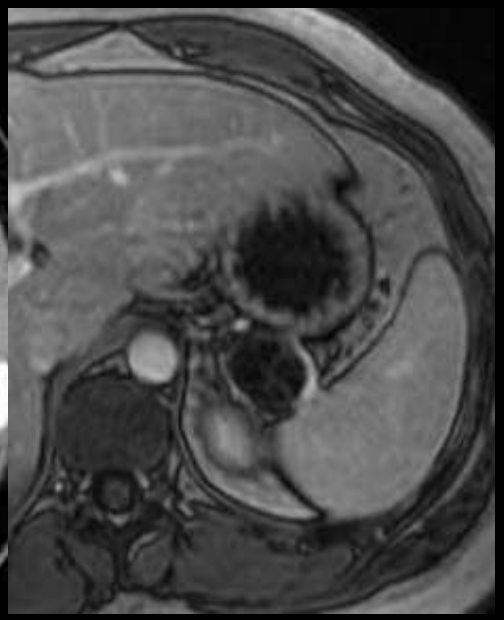

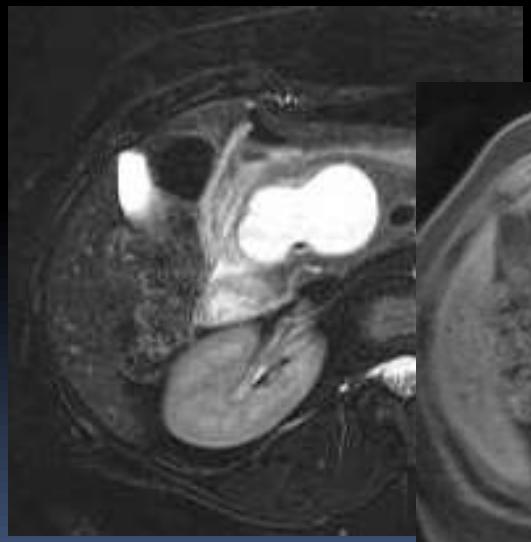

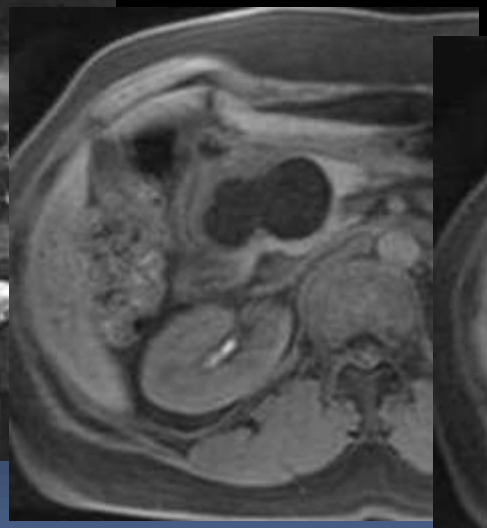

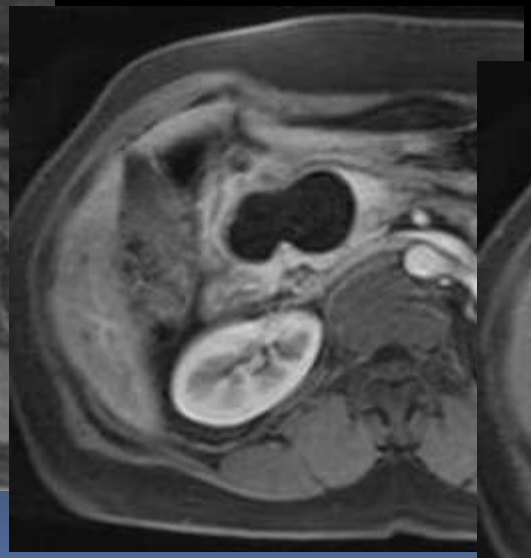

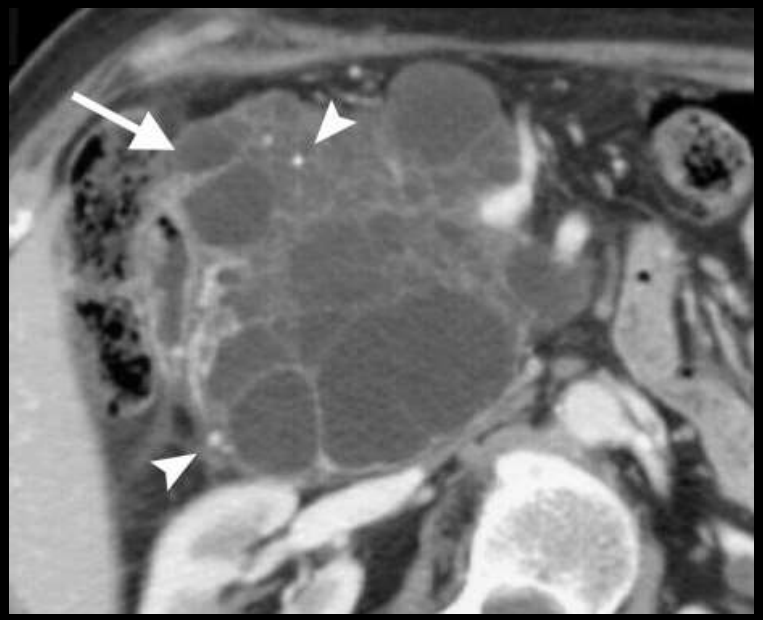

A favor de malignidade

✓Calcificação parietal em casca de ovo/linear

✓Parede espessa com realce

✓Componente sólido com realce

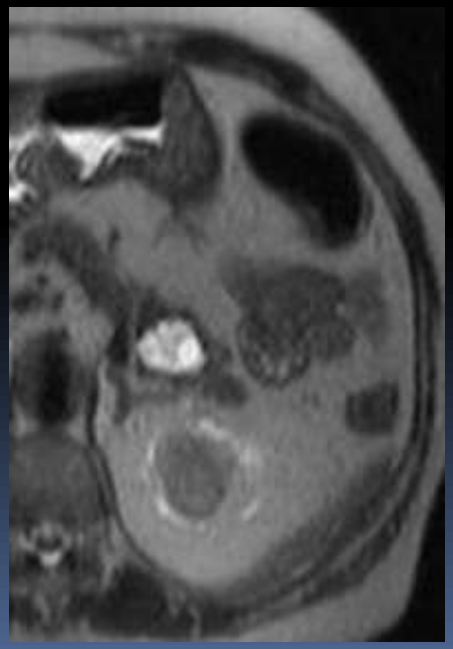

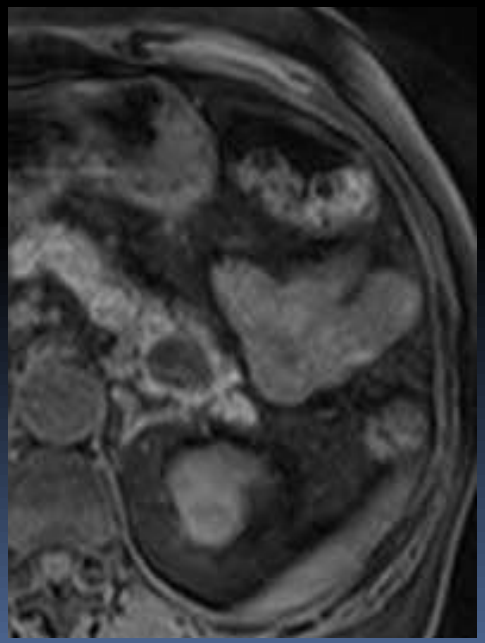

Atitude…

- Ressecção cirúrgica
  - O cistadenoma mucinoso é uma lesão benigna com elevado potencial de malignidade
  - Cistadenoma/cistadenocarcinoma podem ser indistinguíveis nas várias modalidades imagiológicas

Lesões do tipo macroquístico

- **IPMT**
  - Produtor de mucina
  - Comunica com o canal Wirsung (TC e CPRM).
  - ++♂, 60-80 anos
  - 3 tipos:
    - Ductos secundários
    - Ducto principal
    - Misto

Lesões do tipo macroquístico

- **IPMT dos ductos secundários**
  - Resulta da dilatação dos ductos secundários por mucina
  - Localização + comum: cabeça/processo uncinado
  - ++ Envolvimento segmentar do pâncreas

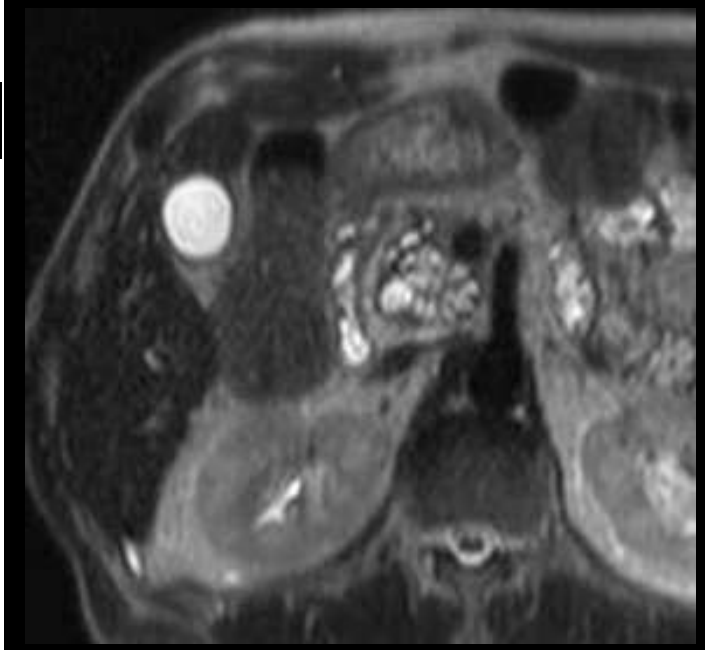

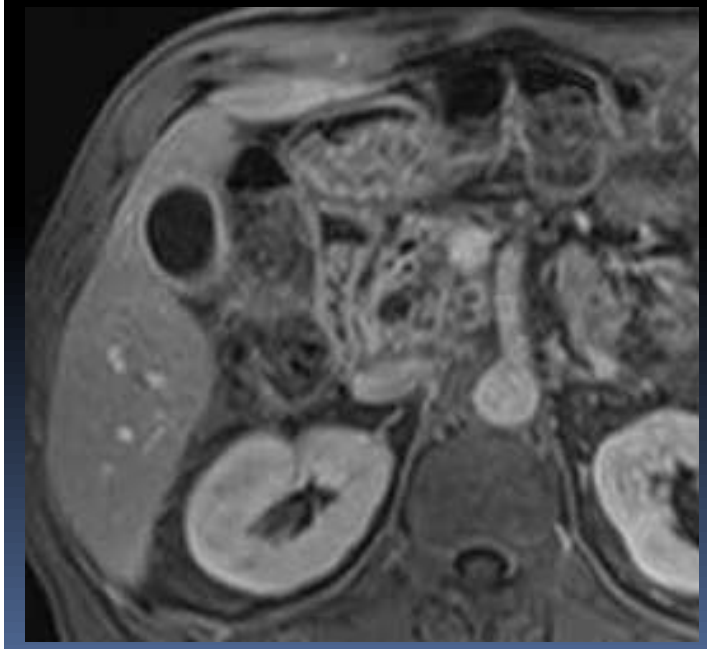

- ✓ Agrupamento de pequenos quistos (cacho de uvas)
- ✓ Dilatação do Wirsung
- ✓ Comunicação com Wirsung

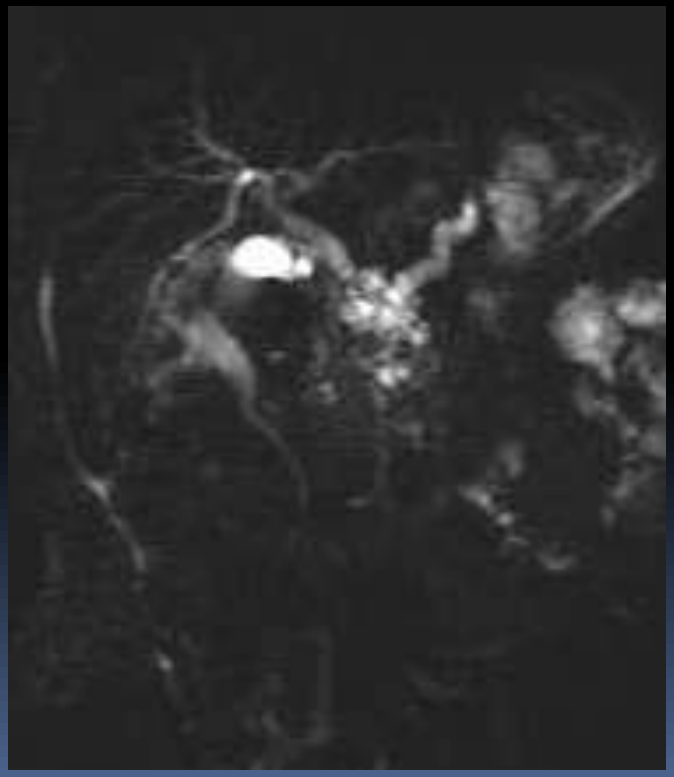

- **IPMT do ducto principal**
  - Resulta da dilatação quística / difusa do ducto pancreático principal por mucina
  - ++ envolvimento difuso do pâncreas
  - Atrofia glandular ± calcificações intra-ductais

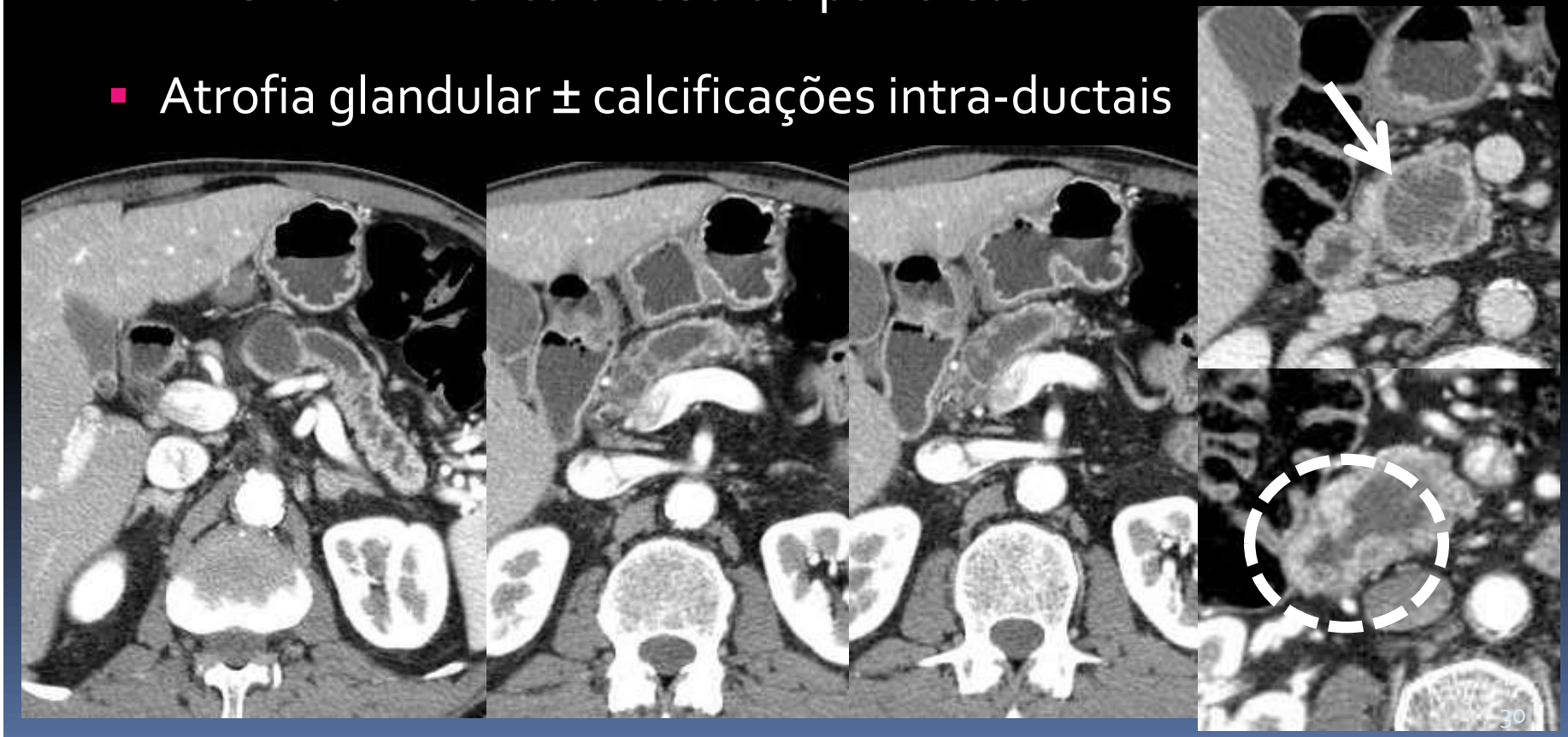

Lesões do tipo macroquístico

- Achados imagiológicos sugestivos de malignidade:
  - Tamanho da lesão > 3 cm ou diâmetro do Wirsung > 15mm
  - Irregularidade/ espessamento parietal
  - Nódulos murais / projecções papilares
  - Envolvimento difuso do pâncreas
  - Abaulamento da papila com protusão no lúmen duodenal

Atitude…

- IPMT do ducto principal
  - Lesão pré-maligna → ressecção cirúrgica
- IPMT dos ductos secundários
  - Se critérios de malignidade → ressecção cirúrgica
  - Sem evidência de critérios de malignidade → follow-up.

Lesões do tipo macroquístico

- **Cistadenoma seroso – variante oligoquística**
  - Contornos lobulados
  - Cabeça do pâncreas

Lesões do tipo macroquístico

- **Linfangioma quístico**
  - Dilatação congénita dos canais linfáticos (++proteínas)
  - Localização + frequente: mesentério, sendo raro no pâncreas

Quisto com componente sólido

Quisto com componente sólido ou tumor sólido com degeneração quística	Tumor pseudo-papilar sólido
	Tumor neuro-endócrino
	Adenocarcinoma
	Metástases

Quisto com componente sólido

- **Tumor pseudopapilar sólido**
  - ++ ♀, ~ 25 anos
  - Localização + frequente: cauda do pâncreas
  - Baixo potencial de malignidade (metastização rara)

- ✓Massa de grandes dimensões
- ✓Capsulada
- ✓Conteúdo variável – sólido; sólido + quístico; quístico → grau hemorragia/necrose
- ✓T1 – áreas hiperintensas = necrose hemorrágica
- ✓Áreas sólidas e cápsula com realce após CIV

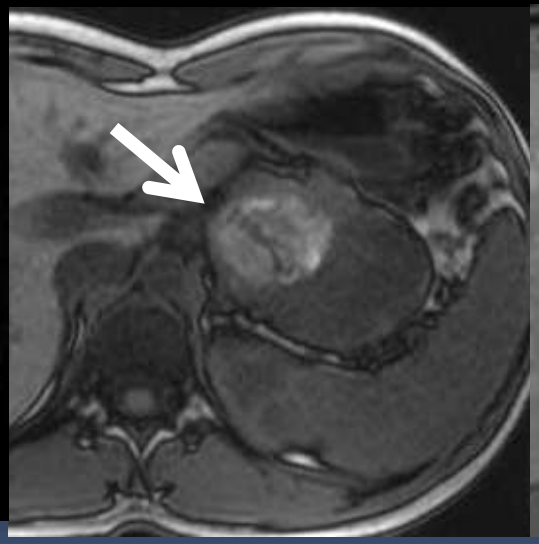

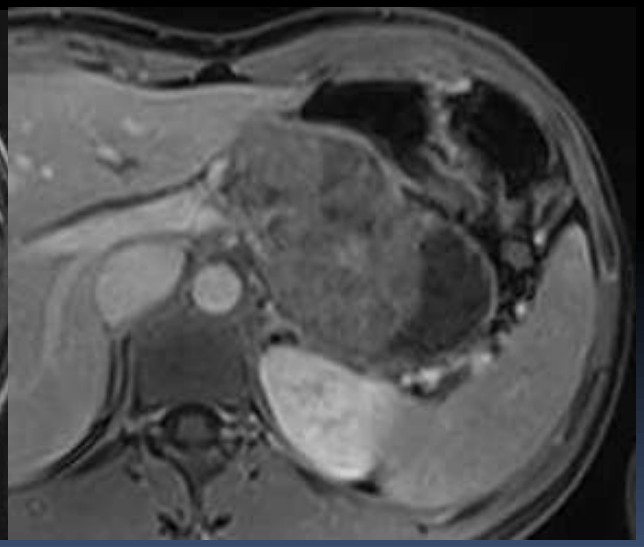

Quisto com componente sólido

- **Tumor neuro-endócrino quístico**
  - Manifestação atípica nos tumores funcionantes e não funcionantes
  - Esporádicos ou associados a síndromes genéticos:
    - MEN1, NFM1, VHL e esclerose tuberosa
  - Único ou múltiplos
  - <u>Critérios inequívocos de malignidade</u>:
    - Invasão dos órgãos e estruturas vasculares
    - Mtxs
    - Tamanho (os >s são + agressivos, ++ ñ funcionante)

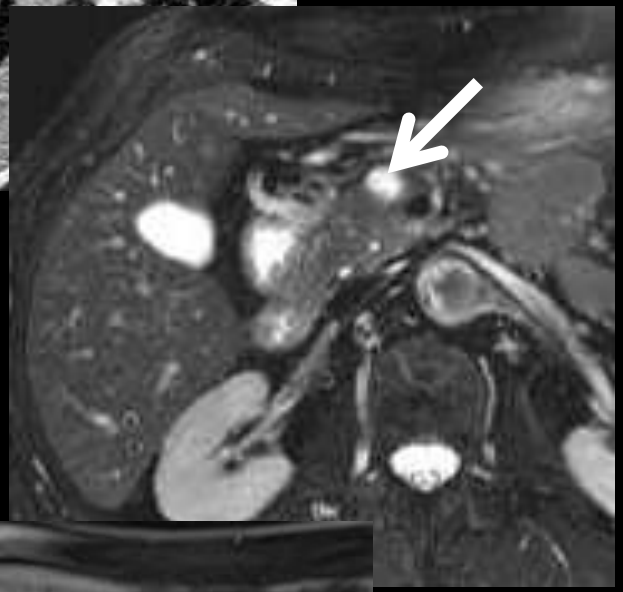

- ✓Dimensões variáveis (< 3 cm→ funcionantes)
- ✓Ø dilatação do Wirsung
- ✓Totalmente quísticos ou área central quística com rim periférico hipervascular
- ✓Calcificações (++ não funcionante)

Quisto com componente sólido

- **Metástases necróticas**
  - Sarcoma
  - Melanoma
  - Carcinoma do ovário
  - Mama, pulmão, TGI

→ ++ múltiplas e associadas a localizações 2ªs em outros órgãos

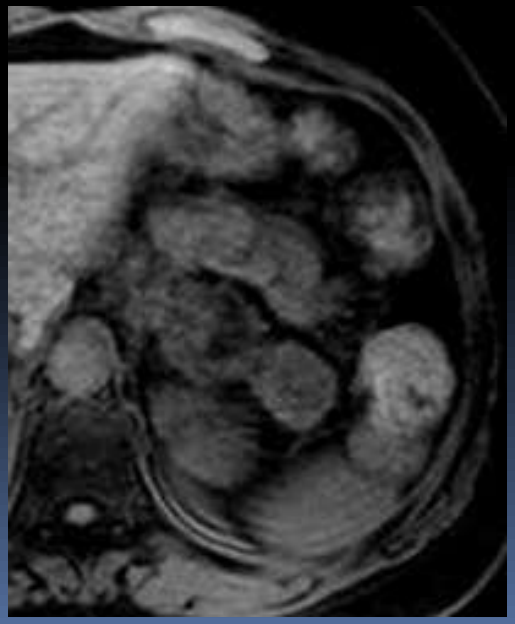

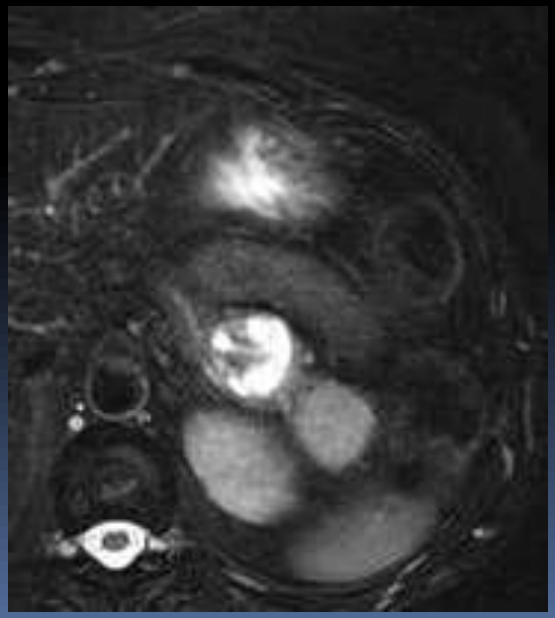

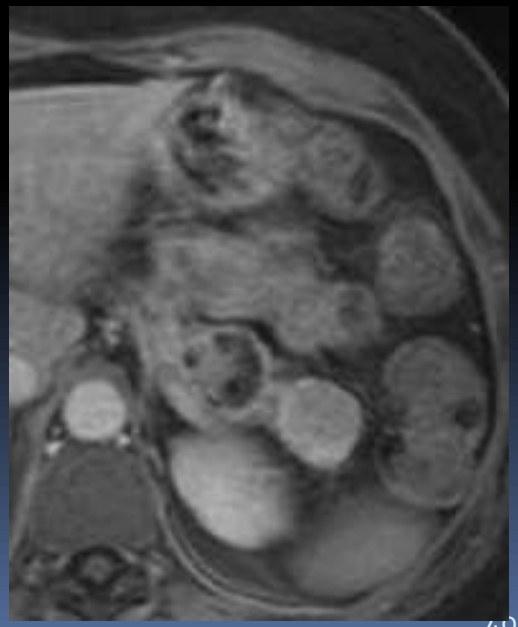

Quisto com componente sólido

Carcinoma indiferenciado do pâncreas

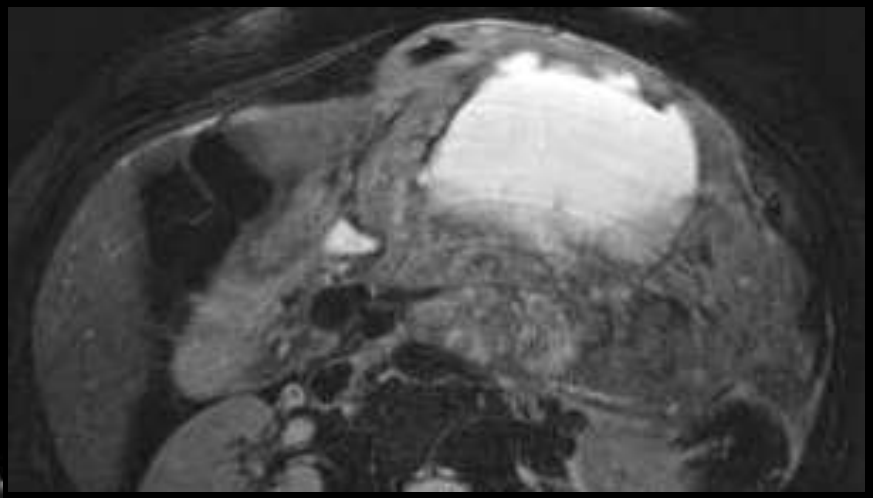

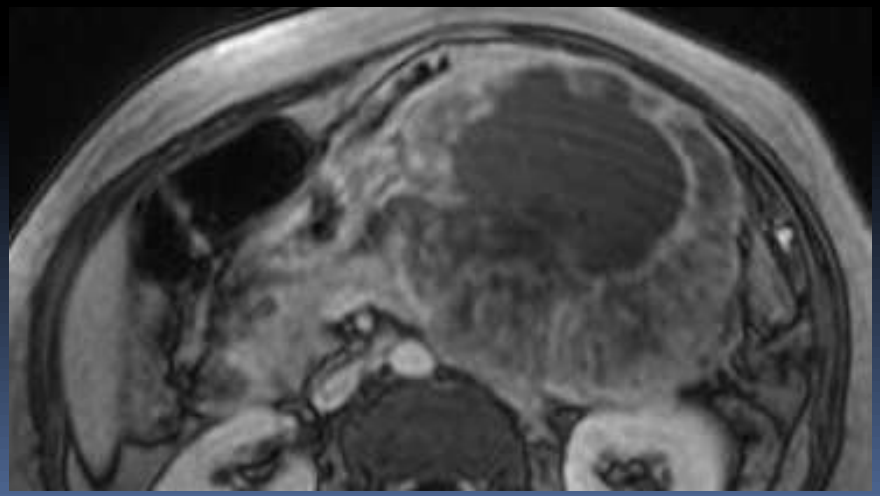

Atitude…

- Ressecção cirúrgica
  - Quisto com componente sólido são malignos ou apresentam um elevado potencial de malignidade

Dificuldades diagnósticas por imagem

- Caracterização imagiológica não é infalível!!
- Sinais de pancreatite + lesão quística → causa ou consequência?
- Distinção difícil entre:
  - Cistadenoma mucinoso
  - Cistadenoma seroso variante oligoquística
  - Pseudoquisto

➡ Estudo citológico e bioquímico por Eco-Endoscopia (EE)

EE-vantagens

- Caracterização + detalhada da estrutura interna e da parede das lesões quísticas, nomeadamente as de menores dimensões;
- Visualização da papila de Vater;
- Relação das lesões quísticas com o Wirsung;
- Punção aspirativa guiada por EE (líquido ± componente sólido) → estudo laboratorial e citológico → aumenta a acuidade DG das lesões potencialmente malignas → contribuição para decisão terapêutica

EE-PAAF – Complicações

- Complicações:
  - Pancreatite traumática ++
  - Hemorragia → CI se vasos periféricos à lesão no estudo Eco-doppler
  - Perfuração
  - Infecção → ABt profilácticos; ↑ risco se esvaziamento incompleto da lesão/repetição do procedimento

Análise citológica

Pseudoquisto:

✓ PMN e macrófagos

Cistadenoma seroso:

✓Células cubóides glicogéneo +vas

✓Ausência de mucina

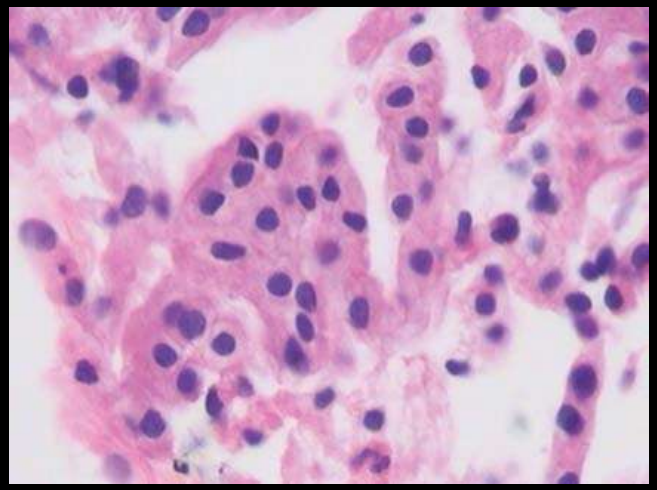

Tumores mucinosos:

✓Células colunares produtoras de mucina

✓Mucina

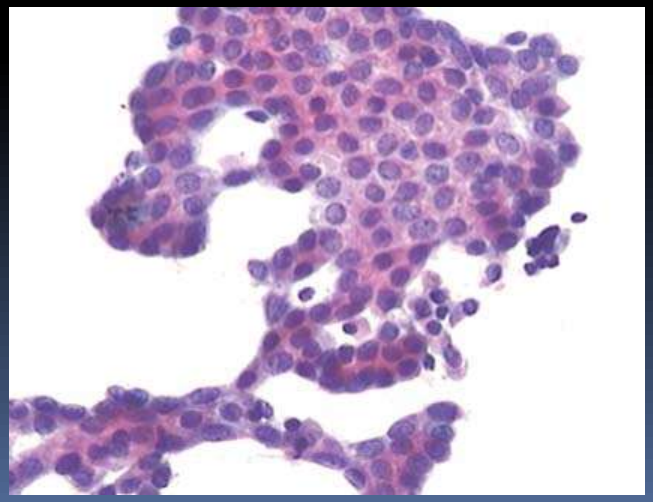

Falsos + se células gástricas/duodenais

Análise laboratorial

	Pseudoquisto	C.seroso	C. mucinoso	IPMT	Cc. mucinoso
CEA	baixo	baixo	**elevado**	elevado	**elevado**
CA19.9	elevado	variável	variável	variável	variável
CA 72.4	baixo	baixo	**elevado**	elevado	**elevado**
CA 15.3	baixo	baixo	**elevado**	baixo	**elevado**
Amilase	**elevado**	baixo	baixo	**elevado**	baixo

Conclusões

- O radiologista deve estar familiarizado e conhecer o espectro de lesões quísticas do pâncreas.

- As suas características morfológicas em TC e RM correlacionadas com os dados clínicos do doente permitem muitas vezes inferir o diagnóstico e orientar a decisão terapêutica

Conclusões

- A caracterização imagiológica não é infalível e por vezes é inconclusiva.

- Sugerir outros métodos de diagnóstico nomeadamente a eco-endoscopia +/- aspiração do conteúdo … em vez de tomar uma atitude expectante ou antes de submeter um doente assintomático e com risco cirúrgico a um procedimento cirúrgico com morbilidade significativa.

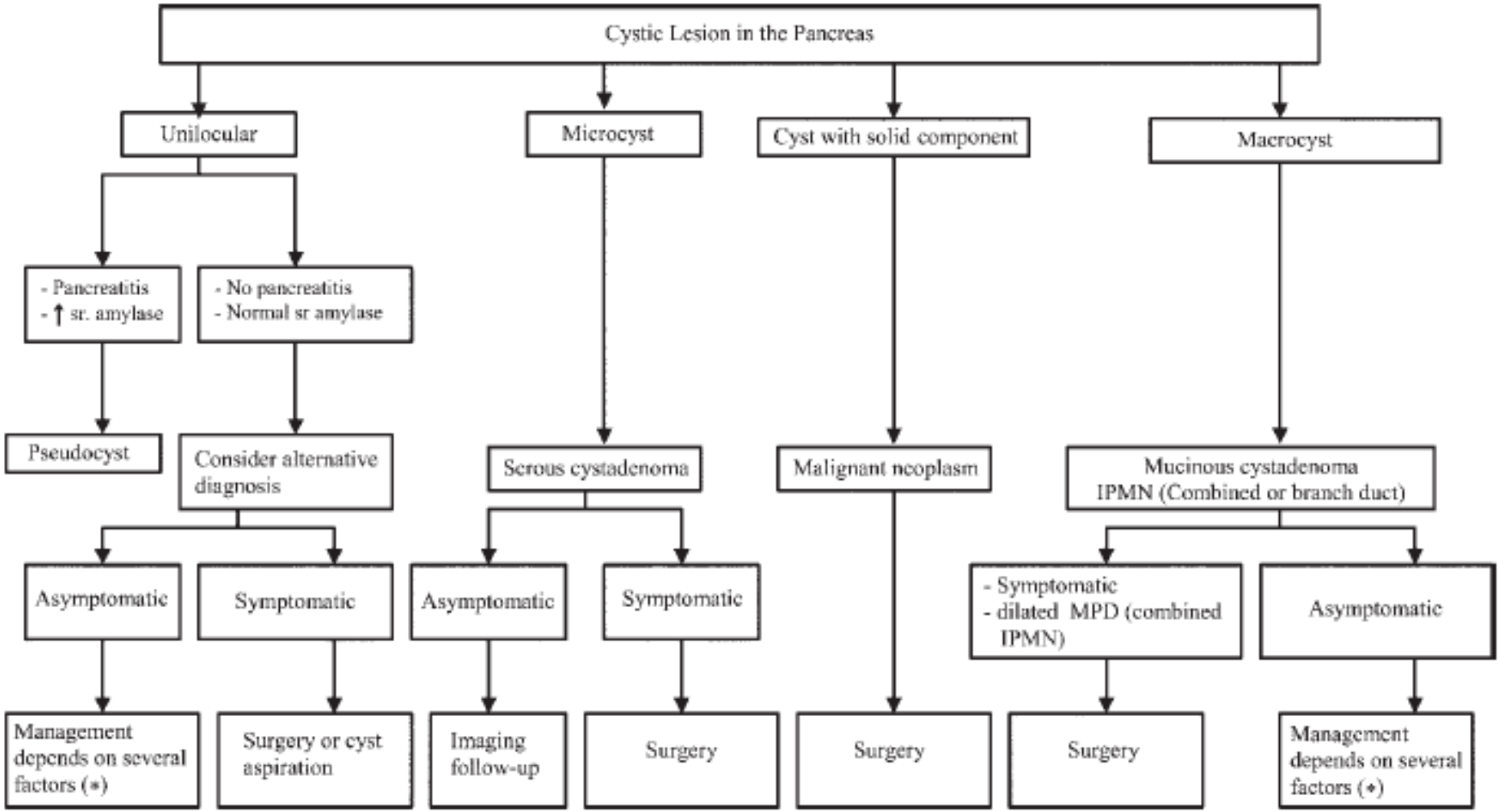
Cystic Lesion in the Pancreas
Unilocular
Microcyst
Cyst with solid component
Macrocyst
- Pancreatitis
- ↑ sr. amylase
- No pancreatitis
- Normal sr amylase
Pseudocyst
Consider alternative diagnosis
Serous cystadenoma
Malignant neoplasm
Mucinous cystadenoma
IPMN (Combined or branch duct)
Asymptomatic
Symptomatic
Asymptomatic
Symptomatic
- Symptomatic
- dilated MPD (combined IPMN)
Asymptomatic
Management depends on several factors (*)
Surgery or cyst aspiration
Imaging follow-up
Surgery
Surgery
Surgery
Management depends on several factors (*)

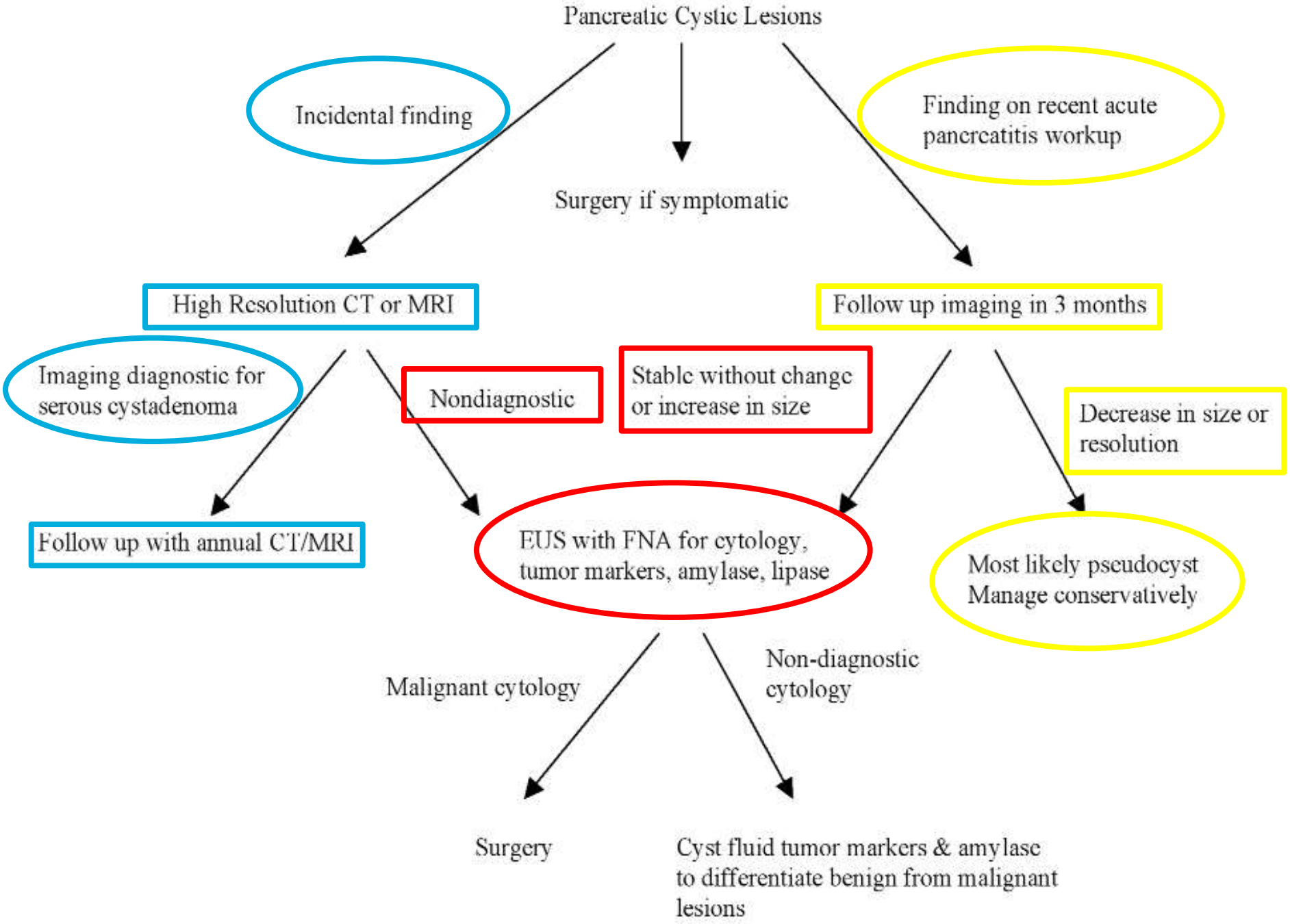
Pancreatic Cystic Lesions
Incidental finding
Surgery if symptomatic
Finding on recent acute pancreatitis workup
High Resolution CT or MRI
Follow up imaging in 3 months
Imaging diagnostic for serous cystadenoma
Nondiagnostic
Stable without change or increase in size
Decrease in size or resolution
Follow up with annual CT/MRI
EUS with FNA for cytology, tumor markers, amylase, lipase
Most likely pseudocyst Manage conservatively
Malignant cytology
Non-diagnostic cytology
Surgery
Cyst fluid tumor markers & amylase to differentiate benign from malignant lesions